7

UNTERSUCHUNGEN

(2)

ÜBER DAS

CYLINDER-EPITHELIUM DER DARMZOTTEN

UND SEINE BEZIEHUNG

ZUR FETTRESORPTION.

ANGESTELLT IM PHYSIOLOGISCHEN INSTITUTE DER WIENER UNIVERSITÄT.

VON

J. BRETTAUER UND **S. STEINACH.**

(Mit 1 Tafel.)

(Aus dem Jännerhefte des Jahrganges 1857 der Sitzungsberichte der mathem.-naturw. Classe der kais. Akademie der Wissenschaften [Bd. XXIII, S. 303] besonders abgedruckt.)

WIEN.

AUS DER K. K. HOF- UND STAATSDRUCKEREI.

IN COMMISSION BEI KARL GEROLD'S SOHN, BUCHHÄNDLER DER KAISERL. AKADEMIE DER WISSENSCHAFTEN.

1857.

Untersuchungen über das Cylinderepithelium der Darmzotten und seine Beziehung zur Fettresorption.

Angestellt im physiologischen Institute der Wiener Universität.

Von **J. Brettauer** und **S. Steinach.**

(Mit 1 Tafel.)

(Vorgelegt in der Sitzung am 22. Jänner 1857 von dem w. M. Herrn Prof. Brücke.)

An der breiten, der Darmhöhle zugekehrten Seite der Cylinderzellen des Dünndarms befindet sich ein durchscheinender Saum, dessen Henle [1]) bereits in seiner allgemeinen Anatomie erwähnt und welchen er für einen verdickten Theil der Zellmembran hielt; auch Gruby und Delafond [2]) erwähnen dieses Saumes unter dem Namen des *bourrelet transparent*, worunter sie wohl nichts Anderes verstanden haben können. Kölliker [3]) beschrieb in seiner mikroskopischen Anatomie den vorderen Umriss dieses Saumes als die durch Diffusion abgehobene Zellmembran, indem er glaubte, dass Flüssigkeit den Raum zwischen ihr und dem Zelleninhalte anfülle, während Donders [4]) die Ansicht vertheidigte, dass der Saum ein verdickter Theil der Zellmembran sei. Brücke [5]) zeigte, dass dem Durchgange von Fetttröpfchen durch eine solche homogene Zellmembran wesentliche physicalische Schwierigkeiten entgegenstehen und schloss demnach, dass die Zelle vorn nicht durch eine Membran geschlossen, sondern in ihrer ganzen Breite offen sei und hielt daher den Saum für eine aufgequollene Schleimmasse, welche den Eingang in die Zelle verlege. Vor kurzer Zeit beschrieben Funke [6]) und Kölliker [7]) unabhängig von einander Streifen an dem Saume, welche parallel mit der Axe der Cylinderzellen gestellt waren.

---

[1]) Henle, Allgem. Anatomie, p. 239.

[2]) Gruby u. Delafond, Comptes rendus de l'Acad. 1843.

[3]) Kölliker, Mikrosk. Anatomie, II, 2. Hälfte, p. 166.

[4]) Donders, Nederl. Lancet, 3. Serie, II, p. 548.

[5]) Denkschriften d. k. Akademie, VI. Bd., p. 101 ff.

[6]) Funke, Siebold u. Kölliker's Zeitschrift f. wissenschaftl. Zoologie. VII. Bd., 1855, p. 322.

[7]) Kölliker, Verhandlungen der Würzburger Gesellschaft. VI. und VII. Bd.

Funke enthielt sich vorläufig einer bestimmten Deutung dieser Erscheinung, während Kölliker die Streifen für den optischen Ausdruck von Poren hielt, indem er sich nunmehr der Ansicht anschloss, dass der Saum ein verdickter Theil der Zellmembran sei, der von eben diesen Poren durchbohrt würde, so dass hiedurch den Fetttröpfchen zahlreiche Wege in das Innere der Zellen eröffnet seien — eine Ansicht, welcher Donders [1]) in neuester Zeit beigetreten ist, während Moleschott [2]) die Ansicht Brücke's vertheidigt, dass die Zellen vorn nicht durch eine Membran geschlossen seien. — Wir haben uns mit der Untersuchung dieses Saumes und seiner Streifen beschäftigt und können mit Sicherheit angeben, dass die Streifen nicht der optische Ausdruck von Poren sind und dass der ganze Saum mit dem Zelleninhalte in einem innigeren Zusammenhang steht, als mit der Zellmembran.

Wir haben mit der Untersuchung des Kaninchens begonnen. Wir tödteten das Thier durch einen Schlag auf den Kopf, eröffneten rasch die Bauchhöhle und streiften über die Schleimhaut des in lebhafter peristaltischer Bewegung begriffenen Darmes ganz leicht mit einer Staarnadel hin. Die so gewonnene Masse breiteten wir ohne Anwendung irgend eines fremdartigen Menstruums auf dem Objectträger aus, bedeckten sie mit einem leichten Deckglase, Zerrung und Quetschung möglichst vermeidend. Wir haben alle unsere Präparate auf diese Weise angefertigt und nur, wo es ausdrücklich angegeben ist, ein Reagens angewendet. Trotz vieler hart neben und über einander liegender Zotten und Zellen finden sich doch immer frei liegende Zotten mit dem aufsitzenden Epithel, welche für die Beobachtung ganz geeignet sind. In den Zotten und Zellen fanden wir kein Fett, die Zellen hatten einen hellen Saum in einer Breite von 0·0025 — 0·0030 Millim., derselbe war durchgehends deutlich gestreift; an einzelnen Stellen waren die Streifen an der dem Darmcanal zugewendeten Seite breiter und verliefen schmäler werdend gegen den Zelleninhalt hin, so dass der Saum öfters aus einzelnen, sehr schmalen, dicht neben einander stehenden Stückchen zusammengesetzt erschien.

---

[1]) Donders, Nederl. Lancet. auch in Moleschott's Untersuchungen zur Naturlehre etc. II. Bd., p. 102.

[2]) Moleschott und Marfels, Wiener medic. Wochenschrift 1854, Nr. 52 und dessen Untersuchungen, Bd. II, p. 119.

Wir untersuchten hierauf ein Meerschweinchen, in dessen Zotten und Zellen sich ebenfalls keine Fetttröpfchen vorfanden, sondern blos jener matte, grauliche Inhalt. An dem hellen Saume der Cylinderzellen, welche alle den Zotten aufsitzen, lässt sich leichter als beim Kaninchen das jeder einzelnen Stelle zugehörige Stück erkennen, auch war er breiter als der des Kaninchens, bis 0·0035 Millim. und überall seiner ganzen Breite nach deutlich gestreift. Das ganze Bild zeigte aber nicht den Charakter von feinen Canälen oder Poren, sondern der Saum erwies sich als aus einzelnen sehr deutlich unterscheidbaren Stäbchen bestehend. Die Streifen waren nur der Ausdruck der Begrenzung zweier neben einander liegender Stückchen, die an vielen Stellen, besonders am freien Ende scharf contourirt waren, mehr eckig als abgerundet. An einigen Zellen, die mit anderen noch im Zusammenhange standen, waren die Stäbchen des Saumes bürstenartig aus einander getreten, und liessen die eckigen Contouren noch deutlicher erkennen (vgl. Fig. 3). Dieses eben beschriebene Bild erhielten wir bei der Untersuchung ganz frischer Darmstücke, und es sind dadurch die Bedenken gehoben, als ob wir eine etwaige Leichenerscheinung oder ein Kunstproduct vor Augen gehabt hätten, welches durch den Zusatz irgend einer fremdartigen Flüssigkeit hervorgebracht worden wäre. Die Körnchen reichten nicht ganz bis an den Saum, sondern es zeigte sich zwischen letzterem und den Körnchen ein heller schmaler Streifen. Die Ansicht von oben liess die Zellen in ihrer ganzen Ausdehnung wärtzchenförmig erscheinen [1]), so dass die einzelnen Wärzchen an Dicke dem Durchschnitt der Stäbchen entsprechen. Die Untersuchung einer fünfpercentigen Lösung von phosphorsaurem Natron zeigte die Zellen etwas aufgequollen, den Saum etwas breiter; ebenso an Darmpartien, die circa 20 Stunden in einer solchen Salzlösung gelegen hatten, und an einem kühlen Orte aufbewahrt waren.

Nachdem mehrere derartige Untersuchungen uns das oben beschriebene Bild beinahe immer bestätigten (die Erklärung der

---

[1]) Wir haben mit einem ausgezeichneten Plössl'schen Instrumente neuester Construction untersucht, welches alle uns zugänglichen und während dieser Untersuchung mehrmals mit denselben Objecten geprüften Mikroskope von Oberhäuser, Nachet, Kellner (Belthle) an Schärfe und Deutlichkeit der Bilder um ein Namhaftes übertraf.

Ausnahmsfälle liegt in der weiteren Untersuchung) und hiemit nachgewiesen war, dass die Streifen schon im lebenden Thiere vorhanden, zugleich aber auch nur der Ausdruck der Zusammensetzung des Saumes aus einzelnen Stückchen sind: stellten wir uns die Frage, wie sich wohl der Saum und die ihn zusammensetzenden Stäbchen im nüchternen und wie im resorbirenden Thiere verhalten würde. Wir wählten zur Lösung dieser Frage hauptsächlich Meerschweinchen, weil sich der Saum und die ihn zusammensetzenden Theile an diesem Thiere am besten beobachten liessen. Wir können daher dieses Thier zur Wiederholung unserer Versuche vor allen übrigen empfehlen.

Wir sperrten halberwachsene und erwachsene Meerschweinchen 20 bis 24 Stunden ab, ohne ihnen irgendwelche Nahrung zu geben. Der Magen enthielt nur noch wenige Speisereste, der Dünndarm war ganz leer, in den Zotten und Zellen waren nie Fetttröpfchen anzutreffen. Der Saum der Cylinderzellen war bis 0·0035 Millim. breit, immer sehr deutlich gestreift und zeigte vielfach das bürstenartige Auseinanderstehen der einzelnen Stäbchen, welche scharf contourirt waren. An einzelnen Stellen divergirten die Stäbchen so stark, dass dieselben einen Winkel mit einander bildeten. Dieser mit seiner Spitze dem Zelleninhalte zugekehrte Winkel entsteht dadurch, dass mehrere Stäbchen auf jeder Seite desselben ihr der Darmhöhle zugekehrtes Ende einander nähern (vgl. Fig. 2). Bei genauer Einstellung und günstiger Beleuchtung kann man auch über oder unter der Ebene, in welcher jene keilförmige Spalte am deutlichsten gesehen wird, andere Durchschnittsebenen einstellen, die gestreift sind. Es deutet dies, ebenso wie die gleichmässige Chagrinform, die man bei der Ansicht von oben wahrnimmt, darauf hin, dass die Stäbchen nicht blos am Rande der Zelle aufsitzen, sondern das ganze Gebilde gleichmässig zusammensetzen. In zwei Fällen sahen wir solche keilförmige Spalten, die gegen die Darmhöhle hin convergirten und gegen den Zelleninhalt hin divergirten.

Bei der Behandlung mit Wasser traten theils die bekannten, blassen Kugeln aus, theils wurden die Säume kuppelförmig abgehoben, wodurch die Stäbchen noch deutlicher divergirten; allmählich aber werden sie blasser, die Contouren verschwimmen und die Stäbchen gehen mehr oder weniger zu Grunde, man sieht an der Kugel noch einen höckerigen Contour; doch konnten wir in diesem höckerigen

Contour nicht wie Kölliker ein Stück der Zellmembran erkennen (a. a. O. im Separatabdruck S. 9).

Durch die mehrstündige Behandlung mit phosphorsaurem Natron quellen die Zellen auf, isoliren sich und nehmen oft verschiedene Gestalten an. Die Stäbchen des Saumes treten oft mehr aus einander, oft scheinen die einzelnen Stäbchen aufgequollen und zeigen keine so scharfe Begrenzung mehr, wie im frischen Zustande; in der Regel aber überragt der Saum die Seiten der Zelle kronenartig.

In den Cylinderzellen des Dickdarms konnten wir weder im frischen Zustande noch durch Behandlung mit Reagentien Streifchen (und Stäbchen) nachweisen.

Wir gehen nun zu den Beobachtungen an resorbirenden Meerschweinchen über. Wir fanden die jungen und saugenden Thierchen meist in vollster Resorption. Der grösste Theil der Zotten war mit Fetttröpfchen angefüllt, ebenso strotzten die Cylinderzellen von Fetttröpfchen; der Saum an den Zellen war äusserst schmal, blass und oft nur durch eine Linie angedeutet, die bei genauerer Beobachtung ersichtlich wurde. Streifen konnten wir auch mit den besten Instrumenten in diesem schmalen Saume nicht entdecken. In diesem Zustande schloss der Saum die Zelle nach vorn zu ab; wir müssen dies daraus schliessen, dass grössere Fetttropfen in der Nähe des Saumes gegen diesen abgeplattet erscheinen. Die Fetttröpfchen zeigten eine sehr verschiedene Grösse, von den unmessbaren Körnern bis zu einem Durchmesser von 0·001—0·003 Millim., ja zuweilen 0·005 Millim. Andere Zellen, die wie ihre Zotten nicht mit Fett angefüllt waren, zeigten einen viel breiteren, aus schwach divergirenden Stäbchen zusammengesetzten Saum, wie wir ihn bei nüchternen Thieren antrafen. Zwischen diesen beiden Bildern in der Mitte stehend, sahen wir leere Zellen, die einen nicht sehr breiten (doch breiter als bei den mit Fett gefüllten), aber deutlich gestreiften Saum zeigten. Bilder dieser verschiedenen Übergangsstufen, von der bereits verschwindenden Breite und Streifung des Saumes an den mit Fett gefüllten Zellen bis zu dessen namhafter Breite und dem Auseinanderstehen der ihn zusammensetzenden Stückchen an leeren Zellen, erhält man am schönsten und oft in einem und demselben Präparate von eben getödteten Thieren, die erst im Beginne der Resorption sich befinden.— In dem Saume selbst konnten wir keine Fetttropfen wahrnehmen; wenn wir hie und da derlei zu sehen

glaubten, so erwies sich bei genauerer Beobachtung, dass die Fettkörnchen auf dem Saume gelegen hatten. Im Duodenum waren in den meisten Fällen die Übergänge nicht so scharf nachzuweisen, wie im übrigen Dünndarm. Im Dickdarme war der Saum schmal und die Streifen mangelten.

Wurden Darmstücke dieser Thiere in phosphorsaures Natron gelegt und 12—20 Stunden darin gelassen, so zeigte sich das bei der Untersuchung frischer Präparate theilweise grosskörnige Fett in den Zellen gleichmässig fein zertheilt und die Säume der Zellen, die an denselben Darmpartien im frischen Zustande schmal und ungestreift erschienen, waren wieder breiter und mehr oder weniger deutlich gestreift. Eben so zeigten sich an Darmstücken, die mehrere Stunden lang in freier Luft oder in der Bauchhöhle der getödteten Thiere gelegen hatten, bei genauer Untersuchung an dem breiter gewordenen Saume der mit Fett gefüllten Zellen Streifen.

Wenn man die Unterschiede des Zellensaumes an leeren und an mit Fett gefüllten Zellen beim Meerschweinchen, als dem hiezu geeignetsten Objecte, kennen gelernt hat, so ist es dann auch nicht mehr schwer, dieselben Vorgänge am Kaninchen zu verfolgen. Hungernde und nüchterne Kaninchen zeigen beinahe dieselbe Breite des Zellensaumes (bis 0·003 Millim.) wie das Meerschweinchen, dieselbe deutliche Zusammensetzung aus einzelnen Stückchen, dasselbe bürstenförmige Auseinanderstehen dieser Stäbchen, nur erscheinen oft die einzelnen Stäbchen weniger scharf contourirt. Durch Wasserzusatz werden die Säume wieder durch die austretenden Kugeln abgehoben, und durch die starke Divergenz der einzelnen Stäbchen glich das Bild auffallend einem feingezahnten Rade einer Taschenuhr. Wir sahen auch in mehreren Fällen den Inhalt von Cylinderzellen, die durch längeres Liegenlassen in phosphorsaurem Natron kugelrund aufgequollen waren, ganz gleichmässig in der Zelle vertheilt (vgl. Fig. 7), und nicht wie Kölliker in Figur 7 zeichnet, nach der Spitze der Zelle hin gedrängt.

Analog den Beobachtungen am Meerschweinchen fanden wir bei den resorbirenden Kaninchen die Säume der mit Fett gefüllten Zellen constant schmal und nicht gestreift, und vorzüglich schön zeigte sich dies wieder an saugenden Thieren (vgl. Fig. 4). Mehrmals haben wir sowohl an leeren, als an mit Fett gefüllten Zellen ohne Zusatz eines fremdartigen Reagens Schleimkugeln austreten sehen.

Diese Beobachtungen an resorbirenden Thieren erklären Brücke's Annahme, es sei die Basalseite der Cylinderzellen nur mit einem Schleimpfropfe verschlossen, denn bei saugenden Kaninchen, welche grösstentheils seinen Untersuchungen zu Grunde liegen, ist der Saum so schmal und die Fettanfüllung so gross, dass sich ersterer der Beobachtung oft entzieht. Durch die längere Behandlung mit Wasser geht er leicht ganz zu Grunde und austretende Kugeln nehmen seine Stelle ein.

Auch geben uns diese Beobachtungen directen Aufschluss über Funke's Bemerkung (a. a. O. S. 323), dass er gerade an den Stellen, wo die Zellen mit Fett erfüllt waren, keine Andeutung von Streifen entdecken konnte. Kölliker dagegen bildet in der ersten Figur seiner Abhandlung eine Reihe fettgefüllter Zellen mit gestreiftem Saum ab; wir wissen aber, wie wir oben angegeben haben, dass durch mehrstündiges Liegenlassen oder Behandeln mit Reagentien, wie dies Kölliker bei seinen Untersuchungen gethan hat (a. a. O. S. 6 und 7), die Streifen an den mit Fett gefüllten Zellen wieder zum Vorschein kommen.

Der Zustand, in welchem die Streifen zur Annahme von Poren Veranlassung geben konnten, ist eine Mittelstufe zwischen dem nüchternen Zustande und demjenigen, in welchem die Zellen mit Fett gefüllt sind. Man kann sich den Wechsel so denken, dass durch Verkürzung und verhältnissmässige Verdickung der einzelnen stabförmigen Stücke die trennenden Streifen zwischen ihnen immer schmäler werden und endlich dem Auge ganz entschwinden. Ebenso kann man sich denken, dass der so bewirkte festere Verschluss der mit Fett gefüllten Zellen bei der Contraction der Zotten den Rücktritt des Fettes in die Darmhöhle verhindert. Findet nun der ganze Vorgang in umgekehrter Reihenfolge Statt, so werden zuerst die Streifen erscheinen und endlich das bürstenförmige Auseinanderstehen an ganz leeren Zellen eintreten.

Wir gingen nun zur Untersuchung von Hunden über. Bei Hunden, die 24—36 Stunden nichts zu fressen bekommen hatten, deren Chylusgefässe, Zotten und Zellen leer waren, fanden wir die Säume der letzteren verhältnissmässig breit, 0·0030—0·0035 Millim. messend, sie waren deutlich gestreift und ihre Zusammensetzung aus einzelnen Stäbchen, die an vielen Stellen divergirten, leicht bemerkbar. Dies war das Verhalten, wenn wir, wie gewöhnlich, im Darm-

schleim des Thieres untersuchten. Auf Wasserzusatz wurde auch hier der Saum abgehoben und ging öfters die bei dem Meerschweinchen beschriebenen Veränderungen ein. Oft sahen wir bei dieser Behandlungsweise von den Zellen losgerissene Säume, die den freischwimmenden, blassen Kugeln aufsassen. Bei einzelnen noch unverletzten, isolirten Zellen ragte der Saum kronenartig weit über die Seitenränder der Zellmembran, das Auseinanderstehen der Stäbchen aufs Deutlichste zeigend (vgl. Fig. 5). Auf dieses specielle Bild bezieht sich offenbar die Stelle bei Gruby und Delafond, in welcher sie sagen: „à la surface des épitheliums des villosités de l'intestin grêle du chien existent des corps vibratiles non encore decrits, dont la fonction est peutêtre de déplacer, quand il est nécessaire, le chyle brut, qui est en contact avec les épitheliums.“ Im Duodenum fanden wir die Breite des Saumes und die Deutlichkeit der Streifung derjenigen des übrigen Dünndarms wieder etwas nachstehend, während wir im Dickdarm an frischen und mit Wasser behandelten Präparaten den Saum wenigstens um $^1/_3$ schmäler als im Dünndarm antrafen, und die Streifen nur undeutlich zu erkennen waren.

Hunde, die wir im Stadium der Resorption tödteten und deren Chylusgefässe wir auch in den Darmwandungen 4—5 Stunden nach einer reichlichen Fütterung aufs Schönste angefüllt fanden, zeigten in den Zotten und deren Zellen, sowie auch in der Darmhöhle ein meist feiner vertheiltes Fett, als wir es bei Kaninchen und Meerschweinchen anzutreffen gewohnt waren. Die Zellen hatten auch hier einen schmalen ungestreiften Saum, und die Fettanfüllung war an manchen Stellen so gross, dass er verschwindend klein erschien, während er an anderen die Breite von 0·001 Millim. erreichte. In den untersten Partien des Dünndarms waren in einem Falle die Chylusgefässe nicht gefüllt, die Zotten und Zellen noch leer, und da waren die Säume 0·002—0·0025 Millim. breit und ziemlich deutlich gestreift, jedoch nicht in dem Grade wie bei nüchternen oder hungernden Thieren. Im Dickdarme sahen wir nur schmale Säume und hie und da ganz offene Zellen.

Die Epithelzellen derjenigen Darmstücke nüchterner Hunde, die 12—18 Stunden in einer verdünnten Lösung von phosphorsaurem Natron gelegen hatten, zeigten ein so eigenthümliches Verhalten, dass wir nothwendiger Weise näher darauf eingehen müssen.

Die Säume waren etwas breiter geworden und aufgequollen und zeigten mehr weniger scharf alle Übergänge von deutlichen Streifen bis zu den stark divergirenden Stäbchen. An einer oder beiden Seiten der Körnermasse sah man den Contour grosser blasser Kugeln, so dass der Zelleninhalt sich entweder nach der Peripherie der Kugel krümmte (die Zellenform im Allgemeinen beibehaltend), oder dass er sich in deren Mitte befand und beiderseits von blassen Kugeltheilen eingeschlossen wurde. Der Saum war immer ausserhalb der Kugelperipherie zu sehen, unmittelbar dem Basaltheile des Zelleninhaltes (vgl. Fig. 6 *a*) aufsitzend. Daneben lagen, so weit man schätzen konnte, in gleicher Anzahl, inhaltsleere, oben deutlich offene und scharf contourirte Zellenhäute, deren oft spitz zulaufendes Ende das Licht in der Regel stärker brach als der obere Theil. Die Öffnung war rein gezeichnet, glatt, durchaus nicht gerissen (vgl. Fig. 6 *b*). Auf Zusatz von Essigsäure traten die Umrisse noch etwas schärfer hervor. Der Mangel eines jeglichen Inhaltes, die trichterförmige Form und die scharfen Umrisse, lassen uns diese Gebilde als die wirklichen Zellenhüllen erkennen, während die mit dem Saume verbundene Körnermasse sammt der sie einschliessenden blassen Kugel, den aus jenen Hüllen ausgetretenen Zelleninhalt darstellen. Die Contouren der wirklichen, leeren Zellhüllen beweisen, dass jene danebenliegenden blassen Kugeln mit Zelleninhalt und Saum keine ausgedehnten Zellmembranen sind, um so mehr, da sich ihre Contouren von denjenigen der gewöhnlich austretenden blassen Kugeln durch nichts unterscheiden, während unversehrte Zellen, die wir unter unseren Augen wirklich aufquellen sahen und deren Inhalt gleichmässig vertheilt war, einen jenen Zellhüllen entsprechenden, nur wenig blässeren [1]) Contour zeigten, ganz verschieden von dem der blassen Kugeln. Das Austreten des ganzen Inhaltes in der der Zellenhöhle entsprechenden Gestalt hat Brücke an Kaninchen unter seinen Augen beobachtet und beschrieben (a. a. O. S. 105). Jene Kaninchenzotten waren nach dem Austreten des Zelleninhaltes nicht nackt, sondern man bemerkte an ihnen noch verwischte Umrisse (mündliche Mittheilung). Die beim Kaninchen zurückbleibenden

[1]) Es erklärt sich aus der zweiten Reflexion an der inneren Fläche des leeren Zellmantels, dass seine Contouren schärfer gezeichnet sind, als die der aufgequollenen Zellen, deren Inhalt gleichmässig vertheilt ist.

Hüllen waren also ihrer grösseren Zartheit wegen durch die länger andauernde Einwirkung des Wassers rascher unkenntlich geworden als beim Hunde.

Diese Vorgänge beweisen uns, dass der Zelleninhalt eine festere Consistenz besitzt, als man bisher annahm, so dass er unter Umständen auch unabhängig von der Zellmembran seine Form zu conserviren und in seinem Innern abgelagerte Fetttröpfchen und Körnchen zusammenzuhalten im Stande ist; sie beweisen uns auch, dass der Saum mit dem Zelleninhalte in einer innigeren Verbindung steht, als mit dem Zellmantel, wofür auch spricht, dass die blassen Kugeln, die auch ein Theil des Inhaltes sind, nur an der Basis, nie aber an der Seite der Zelle austreten. In zwei Fällen, einmal beim Hunde, das andere Mal beim Kaninchen, sahen wir eine Kugel an der Spitze der Zelle austreten.

Einmal hatten wir im Laufe dieser Untersuchungen Gelegenheit, die Cylinderzellen von einem recht gut erhaltenen Menschendarme zu untersuchen, dessen Chylusgefässe mit blassem Chylus gefüllt waren. Der Saum war breit und deutlich gestreift und an einzelnen Stellen auch hier das Auseinanderstehen von Stäbchen zu sehen.

Fassen wir die erhaltenen Resultate kurz zusammen, so ergibt sich:

1. Der besprochene Saum der Cylinderzellen des Dünndarms ist kein poröser Deckel, sondern ein Aggregat von prismatischen Stücken, welche wir der Kürze wegen im Text mit dem Namen der Stäbchen belegt haben. Dieser Saum steht auch mit dem Zelleninhalte in näherer Verbindung, als mit der Zellenmembran, indem diese als leere, oben weit offene, trichterförmige Hülle zurückbleibt, wenn der Saum mit dem Zelleninhalte sich von ihr trennt.

2. Der Saum ist in nüchternen Thieren am breitesten und seine einzelnen Stücke lassen sich deutlich von einander unterscheiden. An den mit Fett gefüllten Zellen ist der Saum um mehr als die Hälfte schmäler, oft gegen zwei Drittheile, und die trennenden Streifen verschwinden.

Erklärung der Tafel.

Fig. 1 und 2. Fettleere Zellen des nüchternen Meerschweinchens. Die Bilder sind bei 360facher Vergrösserung gewonnen, wurden aber zur deutlichern Versinnlichung der Zusammensetzung des Saumes mehrmals vergrössert gezeichnet.

„ 3—7. Bei 360facher Vergrösserung.

„ 3. Eine Reihe fettleerer Epithelzellen vom nüchternen Meerschweinchen.

„ 4. Eine Reihe mit Fett gefüllter Epithelzellen mit schmalen Säumen vom saugenden Kaninchen.

„ 5. Isolirte Zellen des Hundes mit Wasser behandelt.

„ 6. *a* ausgetretener Inhalt mit Saum und blasser Kugel, *b* die dazu gehörigen Zellmäntel. Vom Hunde.

„ 7. In phosphorsaurem Natron kugelrund aufgequollene Zellen mit gleichmässig vertheiltem Inhalt. Vom Kaninchen.

Fig. 1.

Fig. 2.

Fig. 3.

Fig. 4.

Fig. 5.

Fig. 6.

Fig. 7.

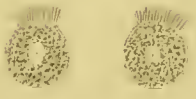

Aus d. k. k. Hof-u. Staatsdruckerei

COPYRIGHT INFORMATION IS
ON TITLE PAGE